



## Turbinectomía parcial inferior. Seguimiento a largo plazo

### RESUMEN

**Antecedentes:** la turbinectomía es una técnica quirúrgica antigua pero que, por diferentes motivos, ha caído en desuso, primordialmente por reportes del síndrome de la nariz vacía y de hemorragia transoperatoria, dando lugar a otros procedimientos dependientes de tecnología.

**Objetivo:** demostrar que las complicaciones de la turbinectomía son similares a las esperadas con otras técnicas.

**Material y método:** estudio longitudinal, retrospectivo, observacional y descriptivo, en el que se revisaron los expedientes de 38 pacientes consecutivos operados de turbinectomía parcial inferior bilateral, buscando complicaciones de la técnica con seguimiento entre ocho meses y tres años.

**Resultados:** se incluyeron 20 hombres y 18 mujeres, de 23 a 67 años de edad. Sólo se encontró una complicación, que fue la formación de una sinequia, misma que fue corregida en el consultorio.

**Conclusión:** la turbinectomía parcial inferior bilateral es una alternativa quirúrgica no dependiente de la tecnología, lo que abarata costos, manteniendo eficacia y seguridad similares a las de otras técnicas quirúrgicas.

**Palabras clave:** turbinectomía, complicaciones.

Ángel Daniel Huerta-Delgado<sup>1,2</sup>  
Jorge Emilio Solís-Rodríguez<sup>1</sup>  
Alberto Labra-Herrera<sup>1</sup>  
Reyes Haro-Valencia<sup>1</sup>

<sup>1</sup> Clínica de Trastornos del Sueño, Facultad de Medicina, UNAM.

<sup>2</sup> Servicio de Pediatría, Hospital General de México OD.

## Lower Subtotal Turbinectomy. Long Term Results

### ABSTRACT

**Background:** Turbinectomy is an old surgical technique that is no longer used in most of the ENT departments, mainly due to reports about empty nose syndrome and transoperative bleeding. This leads us to use some other surgical procedures, most of them technology dependent.

**Objective:** To demonstrate that complications of turbinectomy are similar to those expected with newer techniques.

**Material and method:** A longitudinal, retrospective, observational and descriptive study was done reviewing the charts of 38 consecutive patients who underwent bilateral lower subtotal turbinectomy. We searched for complications of the technique, with following ranging from eight months to three years.

**Results:** 20 men and 18 women were included, their ages ranged from 23 to 67 years old. We found only one complication, a synechia, which was corrected in the office.

Recibido: noviembre 2013

Aceptado: enero 2014

### Correspondencia

Dr. Ángel Daniel Huerta Delgado  
Hospital General de México  
Dr. Balmis 148, edificio UME  
06726 México, DF  
adhd@unam.mx

### Este artículo debe citarse como

Huerta-Delgado AD, Solís-Rodríguez JE, Labra-Herrera A, Haro-Valencia R. Turbinectomía parcial inferior. Seguimiento a largo plazo. An Orl Mex 2014;59:133-139.

**Conclusion:** Bilateral lower subtotal turbinectomy is a non technology-dependent surgical procedure, which makes surgery cheaper while keeping similar efficacy and security when compared to other surgical techniques.

**Key words:** turbinectomy, complications.

La obstrucción nasal es un problema sumamente prevalente en la población mexicana; en su mayor parte tiene como fundamento etiopatogénico la hipertrofia de cornetes. Existe infinidad de tratamientos, la primera línea la representa la administración de antihistamínicos, esteroides tópicos nasales y descongestionantes, pero ante el paciente que carece de alivio de su cuadro clínico se valora la posibilidad de tratamiento quirúrgico.

A lo largo de la historia se han planteado múltiples técnicas quirúrgicas; en los últimos 130 años se han publicado cerca de 13 distintas técnicas quirúrgicas, algunas ya abandonadas y otras perduran hasta nuestro días (Cuadro 1).

La existencia de tan diversas técnicas quirúrgicas nos habla de la falta de una técnica idónea para el tratamiento de esta afección, lo que se debe en gran medida a los pocos análisis realizados que comparan técnicas quirúrgicas y sus resultados. Esto ocasiona la existencia de un sinnúmero de técnicas, pero con escasos estudios acerca de las mismas.

Sapci y colaboradores analizaron los resultados entre radiofrecuencia, ablación con láser y turbinectomía en el tratamiento de la hipertrofia de cornetes inferiores. Los resultados se valoraron con escalas análogas visuales y rinomanometrías, antes y 12 semanas después de tratamiento quirúrgico. En relación con el cambio subjetivo de síntomas se reportó mejoría significativa en

todos los pacientes a las 12 semanas ( $p < 0.001$ ); la rinomanometría mostró disminución de la resistencia nasal significativa en los grupos.

Cavaliere y colaboradores estudiaron tres grupos de 25 pacientes con hipertrofia de cornetes, comparando los resultados entre la turbinoplastia por resección submucosa, reducción de volumen por radiofrecuencia y un tercer grupo control. Se valoraron los resultados con base en endoscopia nasal, escala visual análoga, rinomanometrías y tiempo de transporte ciliar. Hubo alivio de los síntomas en todos los pacientes al mes de tratamiento ( $p < 0.05$ ), que persistió a los tres meses de revaloración ( $p < 0.0001$ ), y el tiempo de transporte mucociliar no mostró diferencia significativa entre los tres grupos a los tres meses de tratamiento.

Chen y colaboradores estudiaron un grupo de pacientes con rinitis alérgica. Valoraron la eficacia a largo plazo de la microdebridación en turbinoplastia inferior con lateralización contra resección submucosa. Los resultados se valoraron con escalas análogas visuales, rinomanometrías y prueba de sacarina. Hubo alivio significativo de los síntomas en comparación con parámetros basales en ambos grupos a uno, dos y tres años ( $p < 0.05$ ); también hubo mejoría en la resistencia en la rinomanometría en los tres periodos posquirúrgicos ( $p < 0.05$ ).

Lesinskas y su grupo valoraron la eficacia a largo plazo de la turbinoplastia con turbinectomía in-

**Cuadro 1.** Diferentes técnicas de tratamiento de la hipertrofia de cornetes inferiores<sup>1</sup>

Técnica	Fecha de introducción	En uso	Descontinuada
Coagulación térmica, electrocauterio	1845-1880	+	
Hemocoagulación, quimioterapia	1869-1890	+	
Turbinectomía	1882	+	
Lateralización, lateropexia	1904	+	
Resección submucosa del hueso del cornete	1906-1911	+	
Triturado + recorte, resección parcial	1930-1953	+	
Inyección de corticoesteroides	1952		+
Inyección de materiales esclerosantes	1953		+
Neurectomía	1961		+
Criocirugía	1970		+
Turbinoplastia	1982	+	
Cirugía laser	1977	+	
Instrumentos con alimentación	1994	+	

ferior parcial posterior. La población de estudio fueron 107 individuos con los siguientes resultados: 60.7% con excelente respiración nasal, 26.2% con obstrucción nasal leve y 13.1% con obstrucción nasal grave. Las complicaciones posoperatorias ocurrieron en 29.2% de los casos (sequedad nasal leve 24.3%, goteo nasal 6.5%, hemorragia nasal 3.7%, apnea del sueño 0.9%, hiposmia 0.9%, tos 0.9% y sensibilidad de la nariz en clima frío 0.9%).

Leong y colaboradores realizaron un análisis de la bibliografía existente de resultados posquirúrgicos de la reducción de cornetes en niños con obstrucción nasal crónica. Los artículos para su análisis se buscaron en bases de datos como Pubmed, EMBASE y Cochrane. Entre las técnicas quirúrgicas la más usada fue la turbinectomía parcial o total, la valoración de resultados se basó en la evaluación sintomática por parte de los padres, con mejoría subjetiva en 50 a 93.6% de los casos. Sólo un estudio realizó una valoración con rinomanometría anterior que no reveló mejoría significativa ( $p < 0.05$ ). La tasa global de complicaciones fue de 4%, las sinequias intranasales seguidas de epistaxis fueron las más comunes.

Marques y su grupo analizaron el efecto de la turbinectomía endoscópica y turbinoplastia en la calidad de vida de 24 individuos intervenidos quirúrgicamente después del fracaso con tratamiento farmacológico. Para valorar el efecto en la calidad de vida de los individuos sometidos a estos procedimientos quirúrgicos se utilizó la escala de la Academia Americana de Otorrinolaringología Evaluación del Síndrome Obstructivo Nasal (escala NOSE) con un puntaje de 0 a 100 puntos. El análisis comparativo entre los dos grupos, turbinectomía vs turbinoplastia, no mostró diferencia significativa en la escala NOSE ( $p = 0.237$ ).

## MATERIAL Y MÉTODO

Estudio, longitudinal, retrospectivo, observacional y descriptivo que incluyó 38 pacientes consecutivos, quienes acudieron a la Clínica de Trastornos del Sueño de la Facultad de Medicina de la UNAM y fueron sometidos a turbinectomía parcial inferior bilateral.

### Técnica de turbinectomía parcial inferior

Para realizar el procedimiento el instrumental requerido es un disector de Cottle, unas tijeras de Metzenbaum y una pinza Rochester recta.

La turbinectomía parcial inferior se realiza bajo anestesia general, en la mayoría de los casos se hace en conjunto con otro procedimiento quirúrgico, ya sea nasal o de otra zona de la vía respiratoria superior. Se realiza vasoconstricción con algodones impregnados en oximetazolina, mismos que se introducen en ambas fosas nasales y se dejan *in situ* por un tiempo no menor a cinco minutos (Figura 1). Con el disector de Cottle se luxan ambos cornetes inferiores hacia la línea media para de esta manera ampliar el meato inferior y facilitar el trabajo posterior (Figuras 2 y 3). A continuación se introduce la tijera entre el meato inferior y la fosa nasal por debajo de la cabeza del cornete inferior y se inicia el corte del cuerpo del cornete hasta la cola teniendo precaución de bajar la tijera en la cola para no lesionar estructuras de la rinofaringe (Figuras 4 y 5). Una vez separado el cornete y dejando 50% de éste se introduce la pinza Rochester y se retira la pieza acomodando y “peinando” la mucosa para no dejar hueso expuesto (Figura 6 y 7). El procedimiento debe incluir hueso del cornete para obtener resultados a largo plazo. Por último se colocan tapones en ambas fosas que se dejan por lo menos cuatro

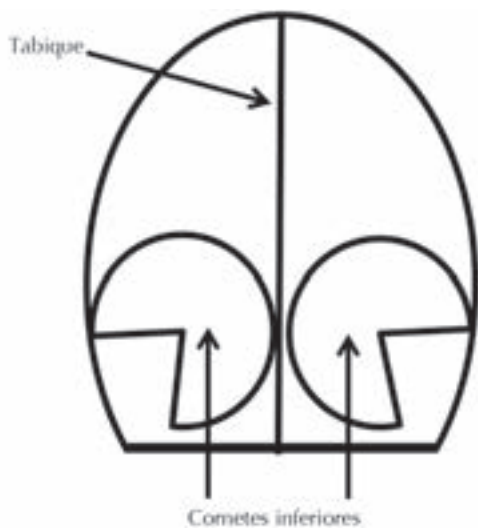


Figura 1. Sitio quirúrgico.

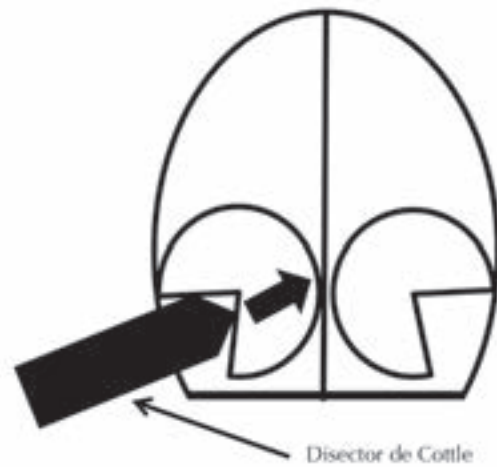
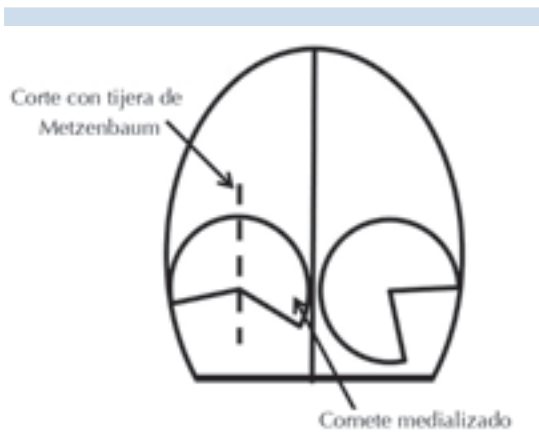


Figura 2. Luxación con disector de Cottle.

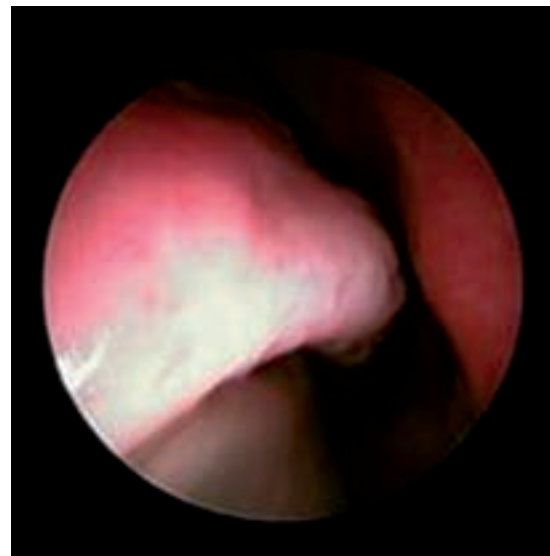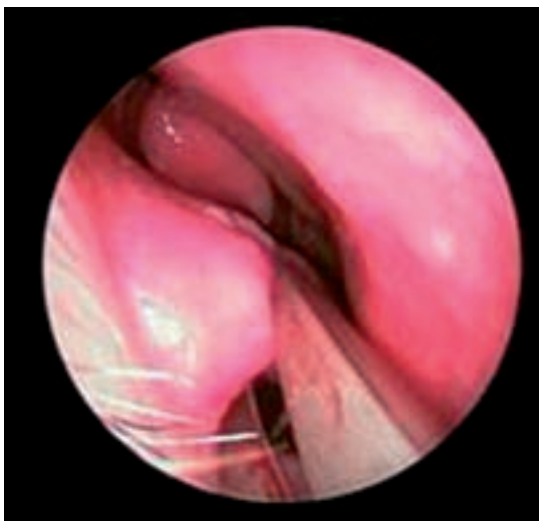


Figura 3. Luxación del cornete.

días. Este procedimiento puede realizarse con control endoscópico, sobre todo si el cirujano aún no tiene la suficiente experiencia y tiene dudas acerca del corte adecuado y que incluya 50% de cornete inferior (Figura 8).



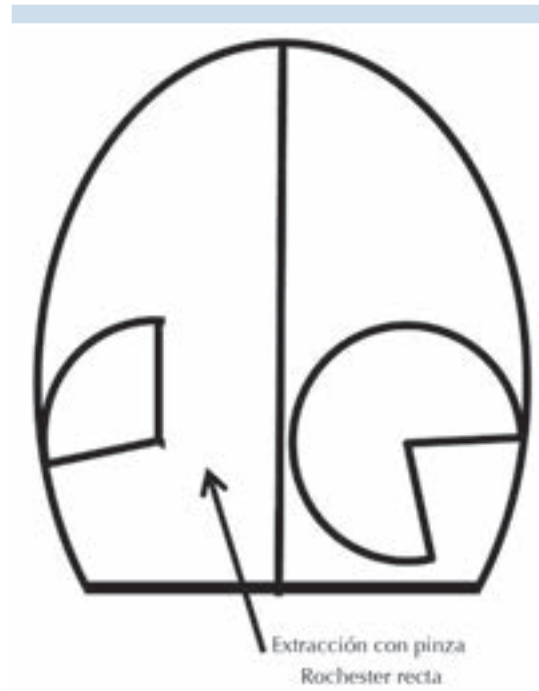**Figura 4.** Corte con tijera de Metzenbaum.



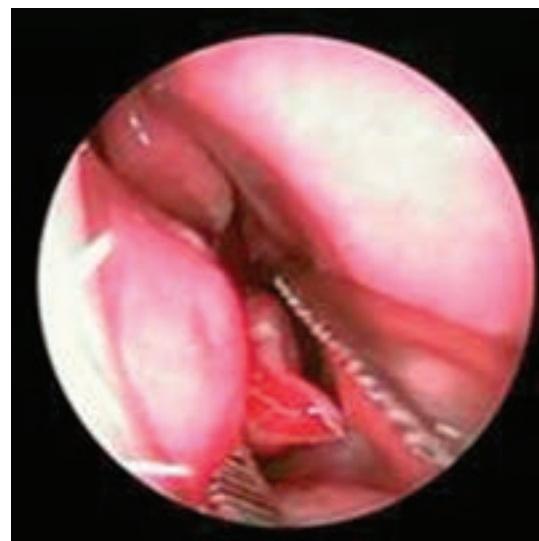**Figura 5.** Corte con tijera de Metzenbaum.

Se realizó seguimiento a largo plazo, hasta tres años, buscando la aparición de efectos secundarios o complicaciones desde el transoperatorio hasta el posoperatorio tardío.

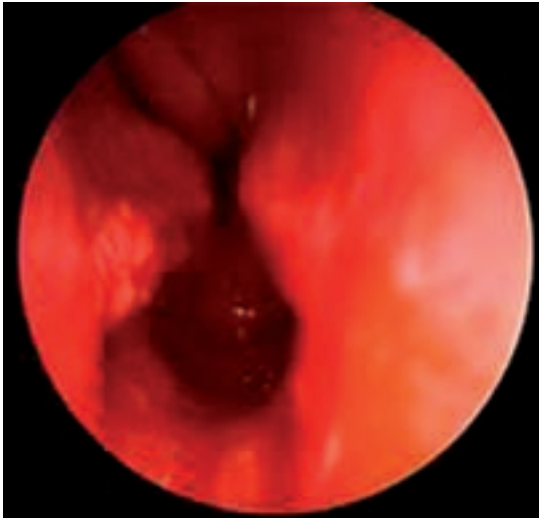Se realizó estadística descriptiva con el paquete estadístico SPSS 11.0 para Windows.



**Figura 6.** Extracción con pinza Rochester.



**Figura 7.** Retiro de la pieza con pinza Rochester.



**Figura 8.** Resultado final.

## RESULTADOS

De los 38 pacientes incluidos, 20 eran hombres, con edades entre 23 y 67 años y media de 42 años.

Todos los procedimientos se realizaron con anestesia general equilibrada y a 24 de los pacientes se les realizó una septoplastia durante el mismo tiempo quirúrgico. El tiempo de seguimiento fue de ocho meses a tres años, con media de 23 meses.

El sangrado transoperatorio promedio fue de 80 mL, con límites de 50 y 200 mL. No se encontraron hemorragias posoperatorias.

En cuanto a las complicaciones tardías, no encontramos ningún caso de rinitis atrófica o de síndrome de la nariz vacía. Se encontró en un paciente una sinequia en la fosa nasal izquierda, entre el cuerpo del cornete y el tabique, que fue detectada en la segunda semana posoperatoria y corregida con anestesia local en el consultorio.

## DISCUSIÓN

La principal desventaja de este estudio consiste en su muestra, que es pequeña. Decidimos trabajar con los pacientes consecutivos que se acumularan hasta el momento, tomando en cuenta el diseño del estudio: observacional, descriptivo y retrospectivo.

El hecho de que sea un diseño descriptivo no nos permite obtener conclusiones, pues al no tratarse de un estudio analítico (con grupos comparativos), sólo podemos discutir los hallazgos, pero dejamos abierta la puerta a nuevos estudios.

La turbinectomía parcial inferior es una técnica quirúrgica rápida, simple, que se realiza de manera rutinaria en varios países, con resultados que han demostrado su seguridad y eficacia comparable a la de otras técnicas quirúrgicas que dependen de la tecnología, como el láser o la radiofrecuencia.

Existen reportes en la bibliografía médica que la contraindican, pero estos artículos suelen ser sólo anecdóticos y carentes de todo sustento estadístico y metodológico. Sin embargo, la turbinectomía parcial inferior se ha satanizado con base en estos reportes dando lugar a procedimientos que encarecen la cirugía.

En nuestro estudio, la incidencia de complicaciones fue similar a la reportada en la bibliografía mundial con otras técnicas quirúrgicas de cornetes y, además de que es un procedimiento relativamente barato, a tres años de seguimiento no se encontró hemorragia tras ni posoperatoria, ni la formación de costras o rinitis atrófica, que son los motivos por los que esta técnica se evita en diversos centros hospitalarios.

Proponemos, con base en los resultados, que la turbinectomía parcial inferior bilateral siga siendo considerada parte de las herramientas





de que dispone el otorrinolaringólogo para el tratamiento de cornetes hipertróficos, al tomar en cuenta que se trata de un procedimiento barato, eficaz y seguro.

## BIBLIOGRAFÍA

1. Hol MK, Huizing EH. Treatment of inferior turbinate pathology: a review and critical evaluation of the different techniques. *Rhinology* 2000;38:157-166.
2. Sapci T, Sahin B, Karavus A, Akbulut UG. Comparison of the effects of radiofrequency tissue ablation, CO<sub>2</sub> laser ablation, and partial turbinectomy applications on nasal mucociliary functions. *Laryngoscope* 2003;113:514-519.
3. Cavaliere M, Mottola G, Iemma M. Comparison of the effectiveness and safety of radiofrequency turbinoplasty and traditional surgical technique in treatment of inferior turbinate hypertrophy. *Otolaryngol Head Neck Surg* 2005;133:972-978.
4. Chen YL, Tan CT, Huang HM. Long-term efficacy of microdebrider-assisted inferior turbinoplasty with lateralization for hypertrophic inferior turbinates in patients with perennial allergic rhinitis. *Laryngoscope* 2008;118:1270-1274.
5. Lesinskas E, Stankeviciute V, Petrulionis M, Akimova J. The efficacy of turbinoplasty with partial inferior posterior turbinectomy, *Medicinos Teorija ir Praktika*, 20010;16:112-116.
6. Leong SC, Kubba H, White PS. A review of outcomes following inferior turbinate reduction surgery in children for chronic nasal obstruction. *Int J Pediatr Otorhinolaryngol* 2010;74:1-6.
7. Marques Rodrigues M, Silveira Dibbern S, de Oliveira LF, Oliveira Marques MD, et al. Comparison between turbinoplasty and endoscopic turbinectomy: Efficacy and clinical parameters. *Int Arch Otorhinolaryngol* 2011;15:426-430.
8. Passali D, Lauriello M, Anselmi M, Bellussi L. Treatment of hypertrophy of the inferior turbinate: long-term results in 382 patients randomly assigned to therapy. *Ann Otol Rhinol Laryngol* 1999;108:569-575.
9. Segal S, Eviatar E, Berenholz L, Kessler A, Shlamkovitch N. Inferior turbinectomy in children. *Am J Rhinol* 2003;17:69-73.
10. Fradis M, Golz A, Danino J, Gershinski M, et al. Inferior turbinectomy *versus* submucosal diathermy for inferior turbinate hypertrophy. *Ann Otol Rhinol Laryngol* 2000;109:1040-1045.
11. Odetoyinbo O. Complications following total inferior turbinectomy: facts or myths? *Clin Otolaryngol Allied Sci* 1987;17:361-363.
12. Ophir D, Schindel D, Halperin D, Marshak G. Long-term follow-up of the effectiveness and safety of inferior turbinectomy, *Plast Reconstr Surg* 1992;90:980-984.